

Ozonbehandlung der Karies[©]

(Dieser Beitrag wurde entsprechend den Autorenrichtlinien
der Zeitschrift „ Quintessenz „ gestaltet)

Hans – Georg Schneider, Prof. Dr. sc. med.
Zentrum für Ästhetische Zahnheilkunde
Holländer Str. 34, 13407 Berlin
E-Mail : schneider.prof@googlemail.com

Gläser, Dietmar, Dr. med.dent.
Zahnarztpraxis
Hauptstraße 69 a, 89250 Senden
E-Mail : glaeserdoc@aol.com

Indizes: Ozon, Schmelzkaries, Dentinkaries, Diffusionsbarrieren

Zusammenfassung: Der Zahnschmelz bietet durch sein kompaktes Gefüge dem Ozon nur geringe Diffusionsmöglichkeiten, weit weniger als das kanalisierte Dentin. Durch die Karies werden die Dentinkanälchen zerstört bzw. durch Detritus wird ihr Lumen verlegt. Durch in-vitro-Versuche wurde geklärt, inwieweit es möglich ist, im kariösen Dentin die Durchlassfähigkeit für das Ozongas zu gewährleisten und damit dessen bakterizide Wirksamkeit zu nutzen. Dem Versuchsergebnis nach muss die Karies bis in das harte, wenn auch schon verfärbte Dentin entfernt werden, um über die dort noch vorhandenen, intakten Dentintubuli die Gasdiffusion in die Tiefe zu gewährleisten.

Diffusionsverhältnisse im Zahnschmelz

Der Zahnschmelz besteht aus dicht aneinander gelagerten Hydroxylapatitkristallen, die durch eine dünne Schicht interprismatischer Substanz zusammengehalten werden. Das Verhältnis zwischen dem Anteil an Hydroxylapatit und der interprismatischen Substanz, die höchstwahrscheinlich vorwiegend aus organische Matrix besteht, wird in der Fachliteratur mit 95 : 5 angegeben. Die Diffusionsbedingungen für das Ozongas sind aus diesem Grunde im Zahnschmelz eingeschränkt (s. Abbildung 1).

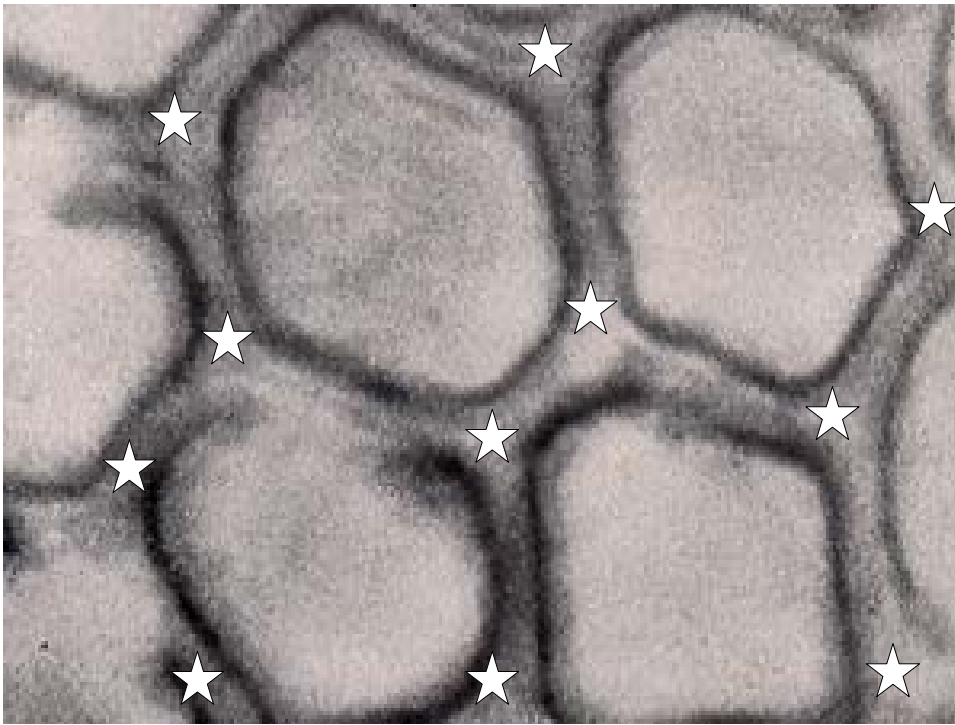


Abbildung 1 :

Schmelzprismen und interprismatische Substanz (mit Sternen markiert) .

Die interprismatische Substanz besteht vorwiegend aus organischer Matrix, die Gasdiffusion im begrenzten Umfang zulässt – allerdings nur, solange die Matrix intakt ist. Trotzdem haben zahlreiche Forscher, vornehmlich *Lynch*⁶ *erprobt*, mit Ozon Initalkaries zu entkeimen und nachfolgend durch remineralisierende Lösungen entstandene Defekte im Kristallgitter des Hydroxylapatits wieder aufzufüllen. *Baysan und Lynch*², die durch in-vitro-Versuche eine signifikante Reduktion der Keimzahlen von *Streptococcus mutans* und *Streptococcus sobrinus* ermittelten, konnten aber unter ihren gewählten Versuchsbedingungen keine vollständige Keimfreiheit erreichen. Im Vergleich zur Keimzahl zu Versuchsbeginn blieben 25,76 bzw. 23,64 % der o. g. Spezies am Leben. Da der von *Baysan und Lynch*² verwendete Ozongenerator „HealOzone“ einen O₃-Output von 2.100 ppm hat, d. h. die ~ 50fache letale Dosis für Bakterien jeder Art, gibt die hohe Überlebensrate der Keime zu Bedenken, ob das Ozon tief genug in die begasteten Schmelzreale eingedrungen war. *Huth und Hickerl*⁴ plädieren für eine gründliche Reinigung der Fissuren vor der Ozoninsufflation und anschließender Versiegelung. Inwieweit eine non-invasive Vorgehensweise ausreicht, um auch spalt- und ampullenförmige Fissuren für die Begasung zu öffnen (s. Abbildung 2), ist gegenwärtig ungeklärt.

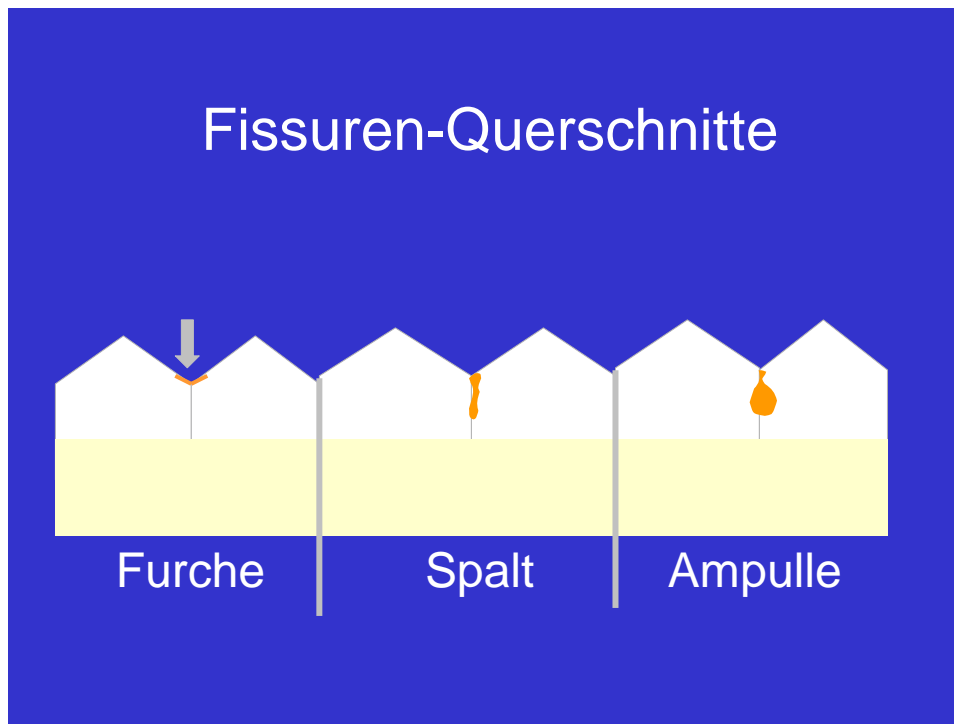


Abbildung 2: Schmelzfissuren – Profile

Die Fissuren der Prämolaren und Molaren sind bei spalten- oder ampullenförmigen Querschnitt häufig mit Speiseresten oder Detritus gefüllt und stellen dann eine Diffusionsbarriere für das Ozongas dar. In diesem Fall ist eine mechanische Veränderung des Fissureneingangs vor der Ozonapplikation durch Aufziehen der Fissur erforderlich. Im Fall einer furchenförmigen Fissur genügt eine mechanische Reinigung (Polierpaste und rotierende Bürste, s. Abbildung 2 → Hinweispeil)

Die Permeabilität von Dentin

Sobald eine Karies das Dentin erreicht hat, können sog. Pionierkeime relativ schnell über die Tubuli dentinalis sowohl in die Tiefe als auch in die Breite vordringen. Nach der von *Arthur Miller* 1894 aufgestellten Kariestheorie ist „die Caries ist ein chemisch-parasitärer Prozess,“ und es erfolgt neben der Ausbreitung der Keime die Entkalkung der Schmelzkristalle. Es entsteht der Detritus, ein Gemisch aus Gewebstrümmern, lebenden und toten Bakterien, durchsetzt mit dem Myzel von Mikropilzen und angereichert mit Nahrungsrückständen verschiedenster Art. Dazu kommt die Durchtränkung des Detritus mit Speichel. Diese braun-schwarze Masse stellt eine Diffusions- barriere par excellence dar. Jeder Versuch, eine Karies ohne Detritusbeseitigung zu behandeln, führt sowohl mit als auch ohne Ozonanwendung zum Misserfolg. Dieser unterstrichene Satz ist eine These, die wie nachfolgend beschrieben, untersucht wurde.

Dentinkaries, im Sonderfall : Caries profunda

Unter Bezug auf die Angaben von *Hoffmann-Axthelm*³ „über die zonenartigen Strukturveränderungen bei Dentinkaries mit Schmelzkavitation“ (s. Abbildung 3) wurde ein Untersuchungskonzept entwickelt.

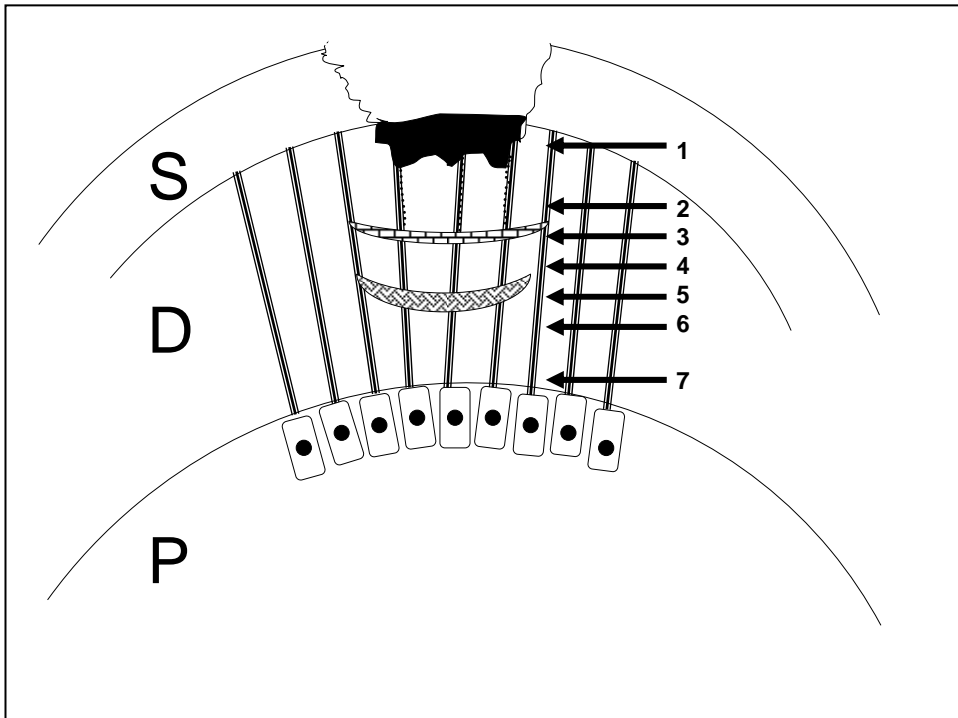


Abbildung 3 :

Schematische Darstellung der zonenartigen Strukturveränderung bei Dentinkaries mit Schmelzkavitation (n. Hoffmann-Axthelm³, Nummerierung abweichend vom Original).

S = Schmelz, **D** = Dentin und **P** = Pulpa

1 = Nekrose, **2** = Zone der Penetration von Karieserregern, **3** = Zone der Demineralisation vom Dentin, **4** = „dead tract“ der Odontoblastenfortsätze,

5 = sklerotisches Dentin, **6** = normales Dentin, **7** = tertiäres Dentin,

8 = Odontoblastenfortsätze der Zahnpulpa .

In Abbildung 4 ist ein Dentinkanälchen mit der von Hoffmann-Axthelm³ angegebenen Schichtung dargestellt. Daraus abgeleitet, wurden in-vitro-Versuche geplant.

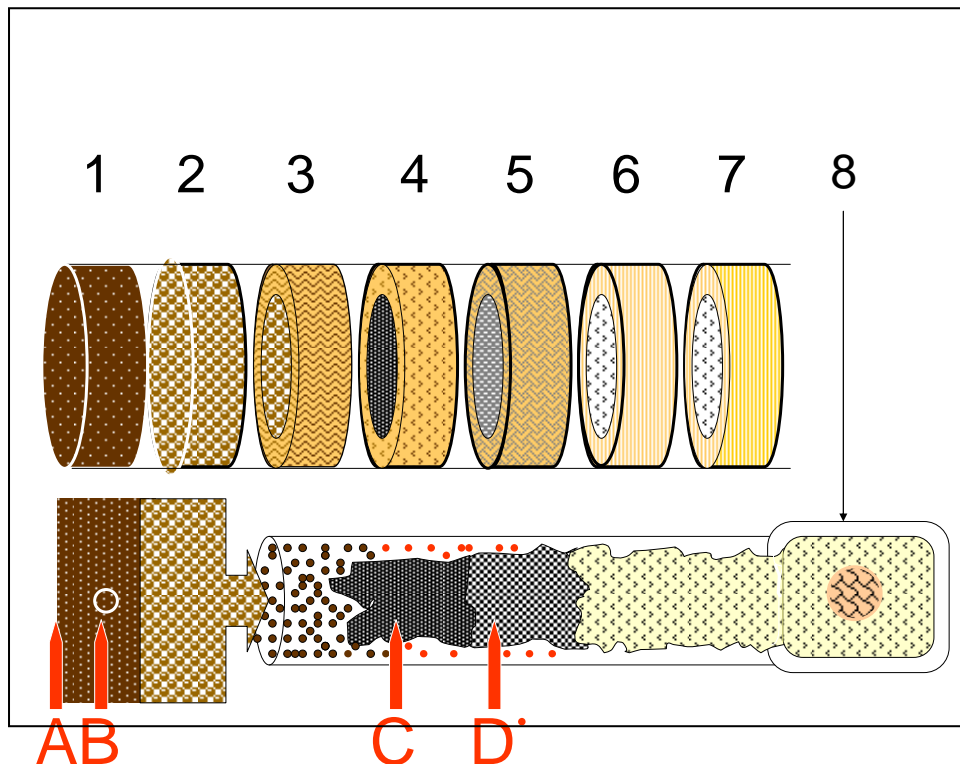


Abbildung 4:

Oben: Querschnitte durch einen Dentintubulus, nach Angaben von *Hoffmann-Axthelm*³ in Segmente unterteilt.

Unten: Der Odontoblastenfortsatz (re) und die Bakterieninvasion (li).

A, B, C und D zeigen die 4 verschiedenen Entnahme –Ebenen an (s. Pfeile)

Das Diffusionsvermögen für das Ozongas nimmt von Segment 1 bis Segment 4 / 5 zu. Ab Segment 6 kann das Ozongas ungehindert entlang der Dentinkanalwandung diffundieren . Die im Segment 4 und 5 liegenden Pionierkeime (rot gepunktet) sind für das Ozon unerreichbar, sofern nicht durch Präparation diese Diffusionsbarrieren beseitigt worden sind. Soweit die Theorie und nachfolgend die Prüfung.

Material und Methode

Es wurden verschiedene, allesamt mit Plasmalampen bestückte Typen von Ozongeneratoren getestet. Für die Versuche wurden extrahierte Molaren verwendet, die wegen Caries profunda entfernt worden waren. Die roten Pfeile A, B, C und D in Abbildung 4 weisen auf die Entnahme von Material in den in-vitro-Versuchen hin. Dabei blieb das entnommen Material unbehandelt oder es wurde für 60 sec. mit Ozon begast. In jeder Versuchsreihe wurde das per Rosenbohrer aus kariösen

Zähnen entnommene Material in Hirn-Herz-Bouillon suspendiert und 48 h bei 37⁰ C bebrütet. Die wie Serum aussehende Bouillon trübte sich durch Keimvermehrung ein, Von dieser Bakteriensuspension wurden 0,5 ml auf Columbia - Agar plattiert und diese Probe 48 std. bei 37⁰ C im Brutschrank gehalten. Die Dokumentation erfolgt mit einer Digitalkamera (Canon 400) mit 3fach optischen und 11fach digitalem Zoom im Abstand von 32 cm zwischen Kameraobjektiv und der Oberfläche des Nährmediums. Das Ergebnis ist in der Abbildung 1 zusammengefasst :

Versuchsergebnis

Tabelle 1 :

Übersicht über die in-vitro-Untersuchungen mit verschiedenen Ozongeneratoren

Bemerkung : * nicht mehr im Handel

Typ des Ozongenerators	Entnahme - Zone	A	B	C	D
Ozonymed *		-	+	(+)	+
OzonyTron *		-	+	+	+
OzonyTron X*		-	(+)	(+)	+
OzonyMed *		-	+	+	+
OzoneDTA		-	+	(+)	+
Erklärung : - = negatives Resultat = kein Ozoneffekt nachweisbar, (+) = relativ positives Ergebnis = Keimreduzierung, + = positives Resultat = keine Bakterien nachweisbar.					

Das Ergebnisse der 5 Untersuchungsserie kann wie folgt zusammengefasst werden:

1. Alle der o. g. Ozongeneratoren sind für die Keimreduzierung im kariösen Dentin unter den nachfolgenden Bedingungen geeignet, d. h. auch plasmabetriebene Ozongeneratoren älterer Bauart können ohne Abstriche noch eingesetzt werden (sofern die Plasmalampen noch nicht 2.000 Betriebsstunden erreicht haben).

1a : Ozonapplikation ~ 60 sec

1b : Präparation bis in das harte, verfärbte Dentin


Das Ergebnis der Gruppe A ist eindeutig : Keine Präparation – kein Ozoneffekt. Bei den mit B gekennzeichneten Proben handelt es sich Bohrspäne, die inmitten von Karies entnommen wurden. Trotzdem wurden alle Keime durch das Ozon abgetötet. Eine plausible Erklärung ergibt sich aus der Tatsache, dass Bohrspäne kleine Abmessungen haben und somit kurze Diffusionswege für das Ozongas vorhanden waren. Das Gas konnte von allen Seiten in den jeweiligen Bohrspan eindringen. Die Gruppen C weisen unterschiedliche Ergebnisse auf. Mit großer Wahrscheinlichkeit hängt das weniger mit der verschiedenen Resistenz der Keime gegenüber Ozon zusammen (die letale Dosis liegt je nach Spezies zwischen 1,2 bis 4,9 ppm = 1.200 bis 4.900 ppb)* sondern ist vermutlich darauf zurückzuführen, ob der Dentinbereich in der Ebene der Probenentnahme schon ein Diffusionsgefüge aufwies oder nicht. Die Befunde der Gruppe D deuten daraufhin, dass im harten (noch nicht erweichten) Dentin die erhaltenen Strukturen der Dentinkanälchen eine gute Tiefenwirkung des Ozons ermöglichten. Dieser Umstand hat besondere Bedeutung, wenn bei der Präparation einer Caries profunda eine artifizielle Eröffnung des Pulpenkavums erfolgt. Es liegen zahlreichen Berichte von Zahnärzten vor, die bei punktueller Trepanation des Pulpenhorns und anschließender Ozonanwendung sowohl eine Blutstillung (durch Gasembolie in der verletzten Kapillaren) als auch eine Tiefendesinfektion des beim Trepanationsvorgang augenblicklich infizierten Pulpengewebes erreichten : Die Blutstillung war sichtbar, die desinfizierende Wirkung indirekt durch das Ausbleiben jeglicher pulpitischer Beschwerden nach der Überkappung bemerkbar.

* Der frühere Maßstab für Konzentrationen „part per million“ = ppm = 1 : 10⁶ wird seit einiger Zeit als „part per billion“ = ppb = 1 : 10⁹ angegeben.


Für die in Tabelle 1 angegebenen Gruppen A, B, C und D, die den in Abbildung 4 angegebenen Präparationstiefen im kariösen Dentin entsprechen, folgen Abbildungen → Fotografien von Bakterienausstrichen auf Columbia-Agar plattiert. Die Ozonbegasung erfolgte mit dem Generator „ OzoneDTA .



**Abbildung 5 : Gruppe A : Karies-Detritus, keine Präparation,
ohne Ozonbehandlung**



**Abbildung 6 : Gruppe A : Karies – Detritus, keine Präparation,
mit Begasung 60 sec,**
Keine wesentliche Keimreduzierung gegenüber Abb. 5 (als Vergleich)

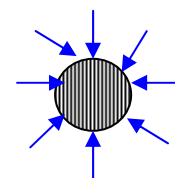


**Abbildung 7 : Gruppe B , Bohrspäne aus kariösem Dentin,
ohne Ozonbehandlung**



**Abbildung 8 : Gruppe B, Bohrspäne aus kariösem Dentin,
mit Ozonbegasung 60 sec,
deutliche Keimreduzierung.**

**Ozon hatte die Möglichkeit über kurze Diffusionswege aus
allen Richtungen die Keime im Bohrspan zu attackieren.**

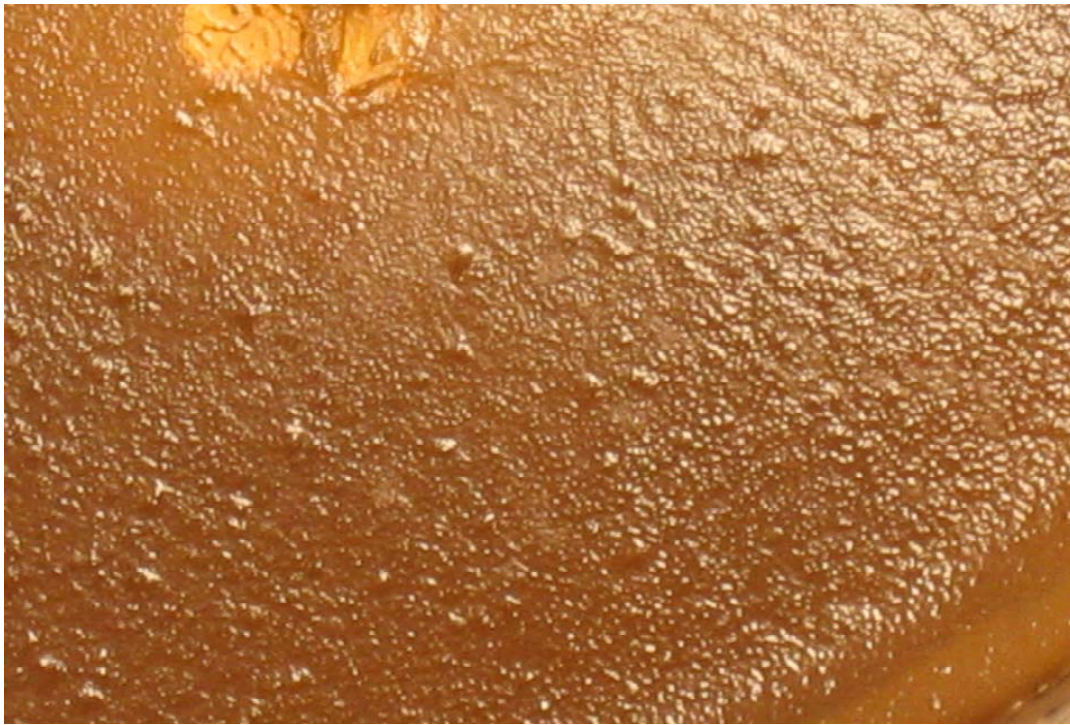




**Abbildung 9. : Gruppe C : Keime aus kariösem, weichen Dentin
keine Ozonbehandlung**



**Abbildung 10 : Gruppe C : Keime aus kariösem Dentin,
Ozonbegasung 60 sec,
merkliche Keimreduzierung**



**Abbildung 11 : Gruppe D : Keime im harten, verfärbten Dentin,
keine Ozonbehandlung**



**Abbildung 12 : Gruppe D : Ausstrich vom harten, verfärbten Dentin,
Ozonbegasung 60 sec,
absolute Keimbeseitigung**

Diskussion der Ergebnisse

Seit 1891 *Labbe und Qudin*⁵ sowie 1912 *Pfannenstill*⁷ die ausgeprägte bakterizide Wirkung von Ozon entdeckten, sind zwischenzeitlich Tausende von experimentellen Untersuchungen und klinischen Berichten mit bestätigender Aussage erschienen. Die Suchmaschine GOOGLE weist unter den Suchbegriffen „Bakterien“ + „Ozon“ zum Zeitpunkt der Manuskripterstellung 57.700 Einträge auf. Es ist deshalb opportun, an dieser Stelle nicht weiter auf diesen Sachverhalt einzugehen. Anders verhält es sich hingegen, den Einfluss von Diffusionsbarrieren auf den Ozoneffekt (insbesondere im oralen Gewebe) zu diskutieren. *Huth und Hickel*⁴ haben Ansatzweise auf dieses Problem hingewiesen, indem sie auf die Notwendigkeit der Fissurenreinigung von der Ozoninsufflation hingewiesen haben. Wie tief Ozon in den intakten oder in demineralisierten Zahnschmelz eindringen kann, ist gegenwärtig nicht hinreichend erforscht. Dieses Unkenntnis beschränkt die absolute Gewissheit, mit Ozon Initialkaries keimfrei zu machen, um danach Remineralisationsvorgänge im Zahnschmelz auszulösen und den beginnenden Zerfall der Schmelzstruktur zu stoppen. Auf alle Fälle ist der Zahnschmelz auf Grund seiner kompakten Struktur das schwierigste „Experimentierfeld“ für die Ozontherapie. Wie die Ergebnisse der Studie zeigen, wird die absolute Sicherheit, durch Ozon in ausreichender Dosierung und hinreichender Applikationsdauer alle Keime abzutöten, nur durch die Diffusionsproblematik eingeschränkt. Die von *Steier und Steier*⁸ angegebene Zeit von 20 Sekunden für die Ozonbehandlung einer Kavität vor deren Füllung ist nach unseren Erfahrungen zu knapp bemessen, die an anderer Stelle angegebenen 40 Sekunden lassen die Wahrscheinlichkeit steigen die Mehrzahl der Keime abzutöten. Nach unseren Erfahrungen sind 60 Sekunden ausreichend, um alle Keime zu vernichten,

Schlussfolgerungen

Die hinreichend bewiesene Tatsache, dass Ozon alle Bakterien abzutöten vermag, darf nicht zu der irrigen Annahme führen, mit Ozon können alle Infektionen a priori beseitigt werden. Diffusionsbarrieren mannigfaltiger Art können dem Gas den Weg zum infizierten Gewebe versperren, sodass die erhoffte Wirkung ausbleibt. Die mit geringem Penetrationsvermögen versehenen Zahnhartsubstanzen sind nur im begrenzten Umfang (Zahnschmelz) oder nach Substanzabtragung (Aufziehen von Fissuren, Dentinpräparation bis in die kanalisierte Substanz) dem Ozongas zugänglich. Die Insufflationsdauer sollte mindestens 60 sec betragen.

Literaturverzeichnis

1. Abu-Salem O, Marashdeh M, Holmes J, E Lynch. Clinical Management of Deciduous Caries using Ozone, 2004, in Ozon :The Revolution in Dentistry (ed. E. Lynch) Quintessence Publishing Co. Ltd London, page 155-164
- 2, Baysan A , E . Lynch. Antimicrobial Effects of Ozone on Caries, 2004, in Ozon : The Revolution in Dentistry (ed. E. Lynch) Quintessence Publishing Co. Ltd London, page 165-172
3. Hoffmann-Axthelm W. Lexikon der Zahnmedizin , 6. Aufl. 1995, Quintessenz-Verlags-GmbH Berlin, S. 375
4. Huth K C und R Hickel. The Role of Ozone in „Minimal Intervention Dentistry“, 2004, in Ozone : The Revolution in Dentistry (ed. E. Lynch) Quintessence Publishing Co..Ltd London, page 117-124
- 5, Labbe D Qudin L. Therapeutische und physiologische Wirksamkeit von Ozon, 1891, Comp rend 113 :141-144
6. Lynch E . 2004 ,Ozone: The Revolution in Dentistry (ed. E. Lynch) Quintessence Publishing Co.Ltd. London,
7. Pfannenstill S A. Behandlung der laryngalen Tuberkulose und anderer lokaler infektiöser Prozesse mit Natriumjodid und Ozon oder Wasserstoffsperoxyd, 1912,,Dtsch Med Wschr 37: 2420-2423
8. Steier L , Steier G. Ozone: an Adjuvant For Long-Term Success in Restorative Dentistry, 2004, in Ozone: The Revolution in Dentistry (ed. E. Lynch) Quintessence Publishing Co..Ltd London page 257-273

